



Martinský bioptický seminár SD-IAP
Martin, 10 nov. 2023

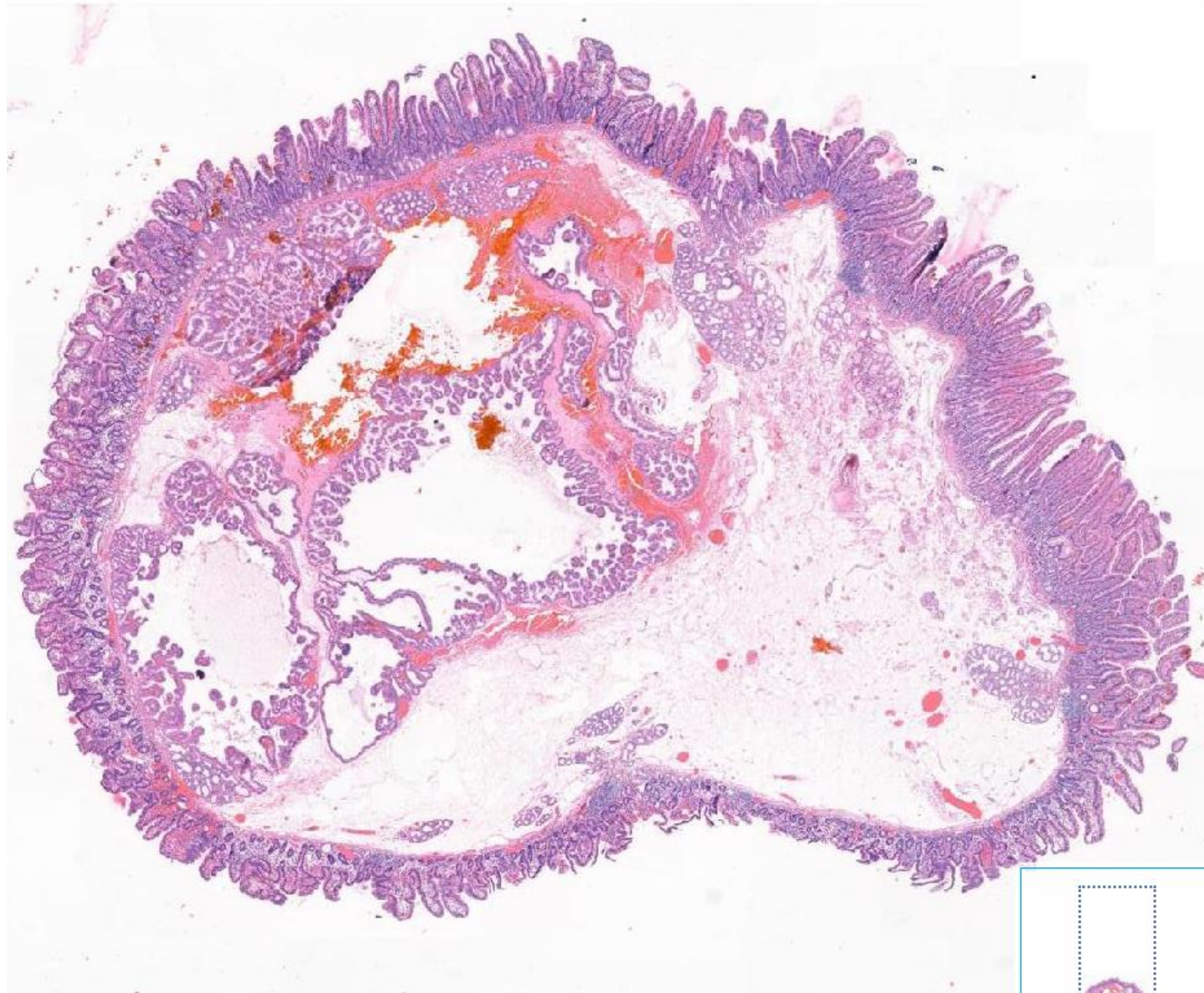
SD-IAP 834

Michal Kalman
ÚPA UNM a JLFUK

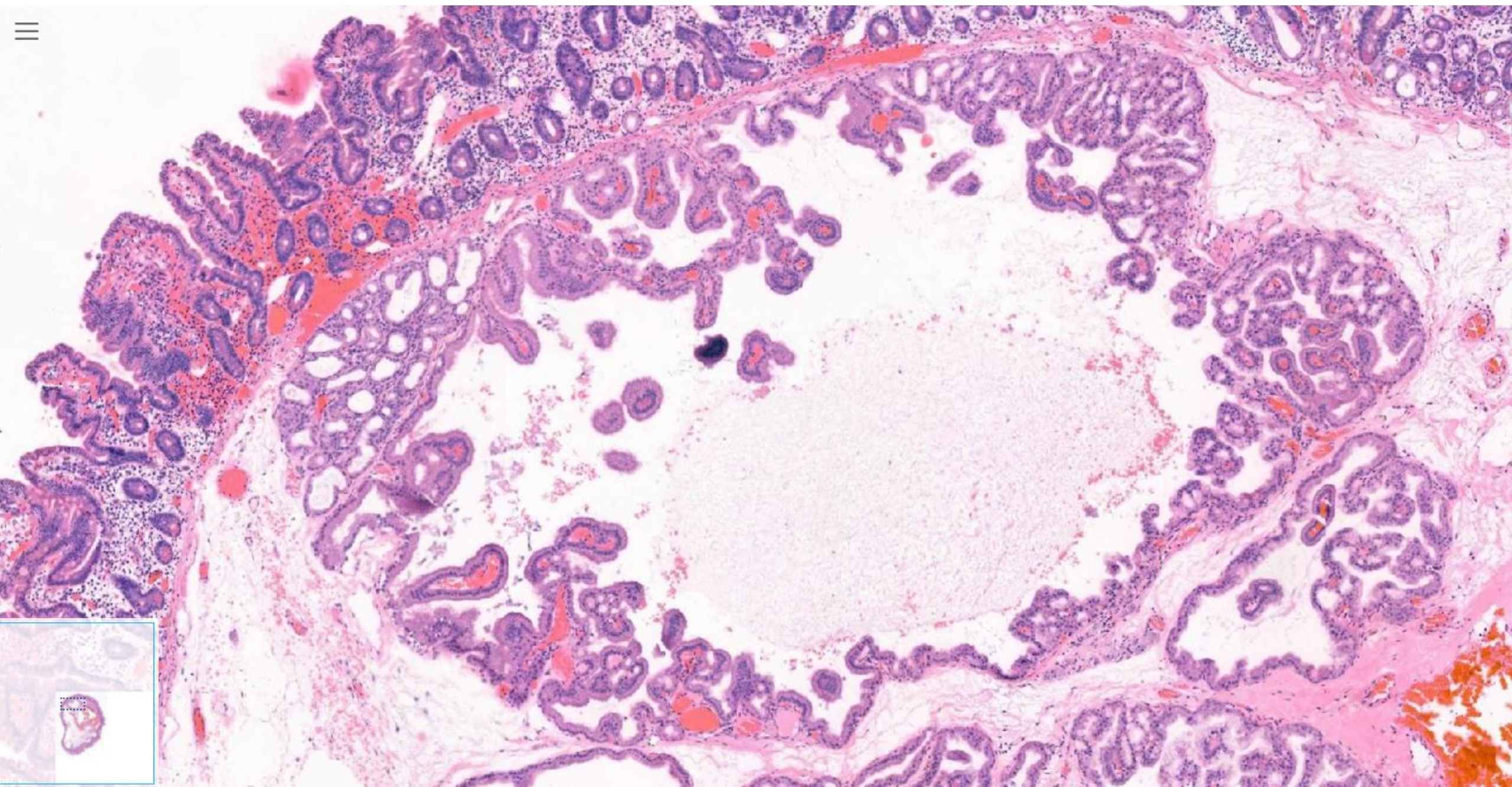
82- ročná žena, endoskopická biopsia duodena

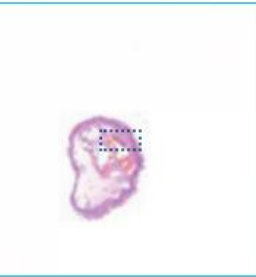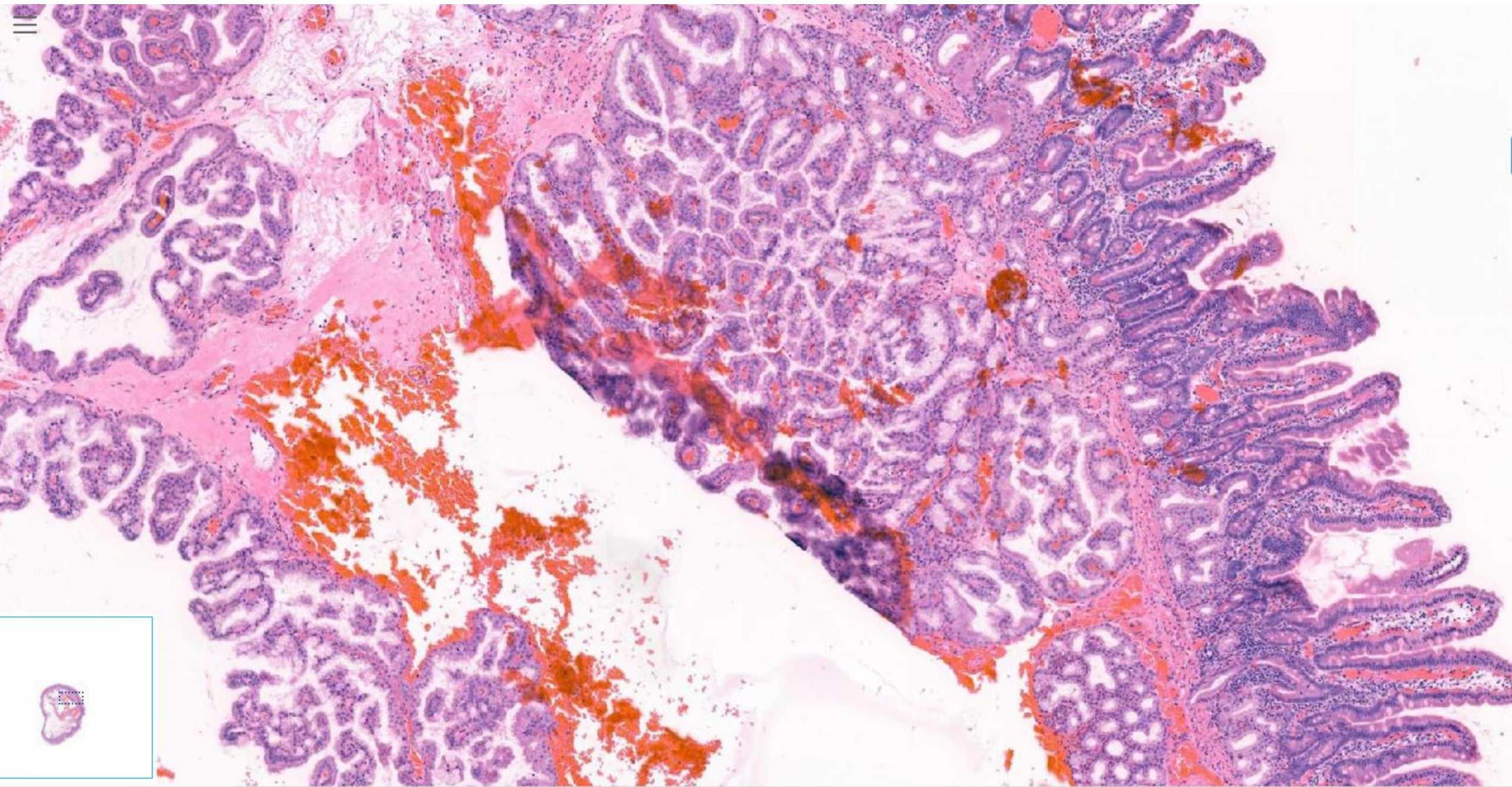
Klinická diagnóza: Nezhubný nádor dvanástnika,

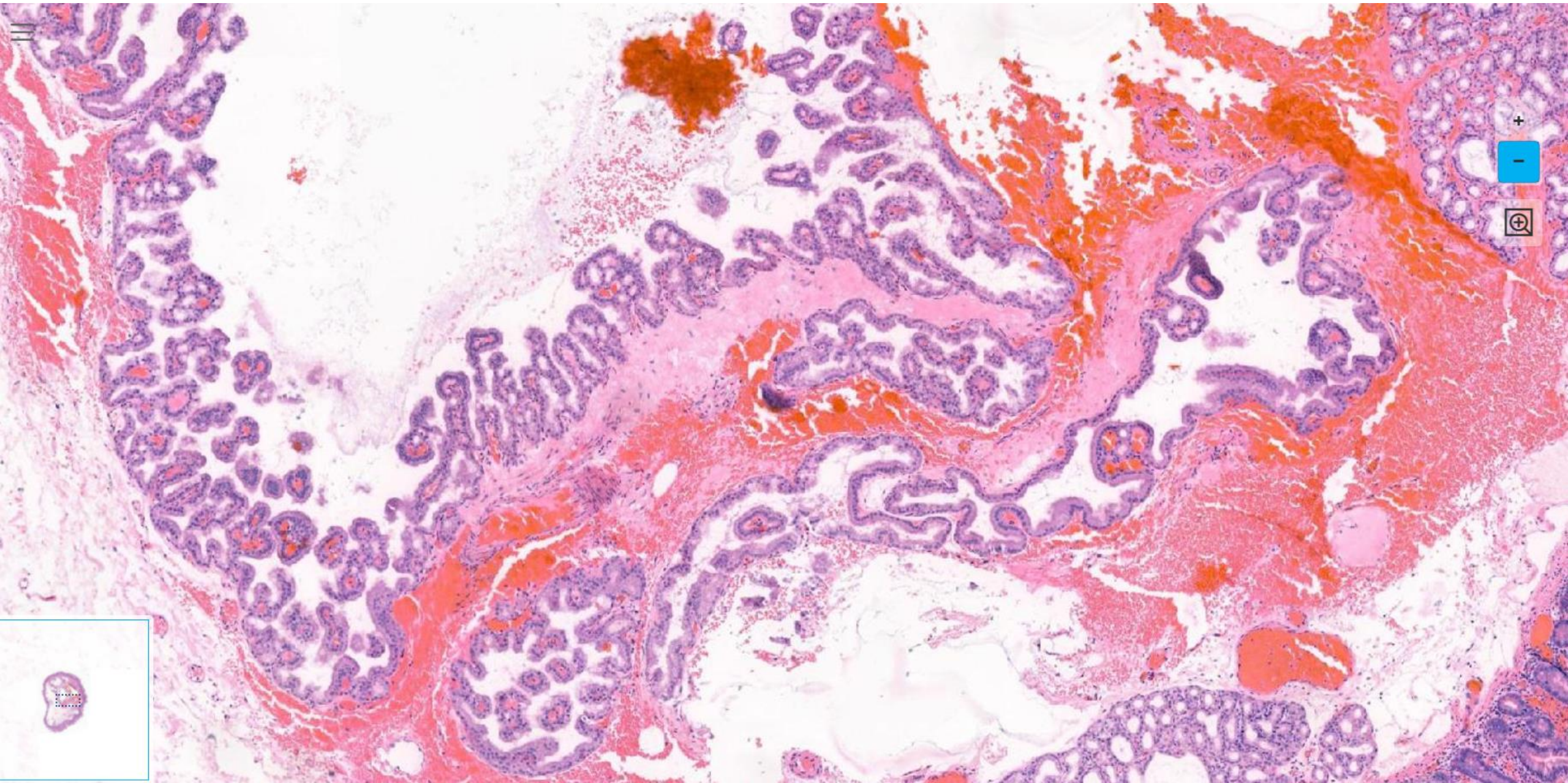
Subepiteliálny tumor - NEN D1/2

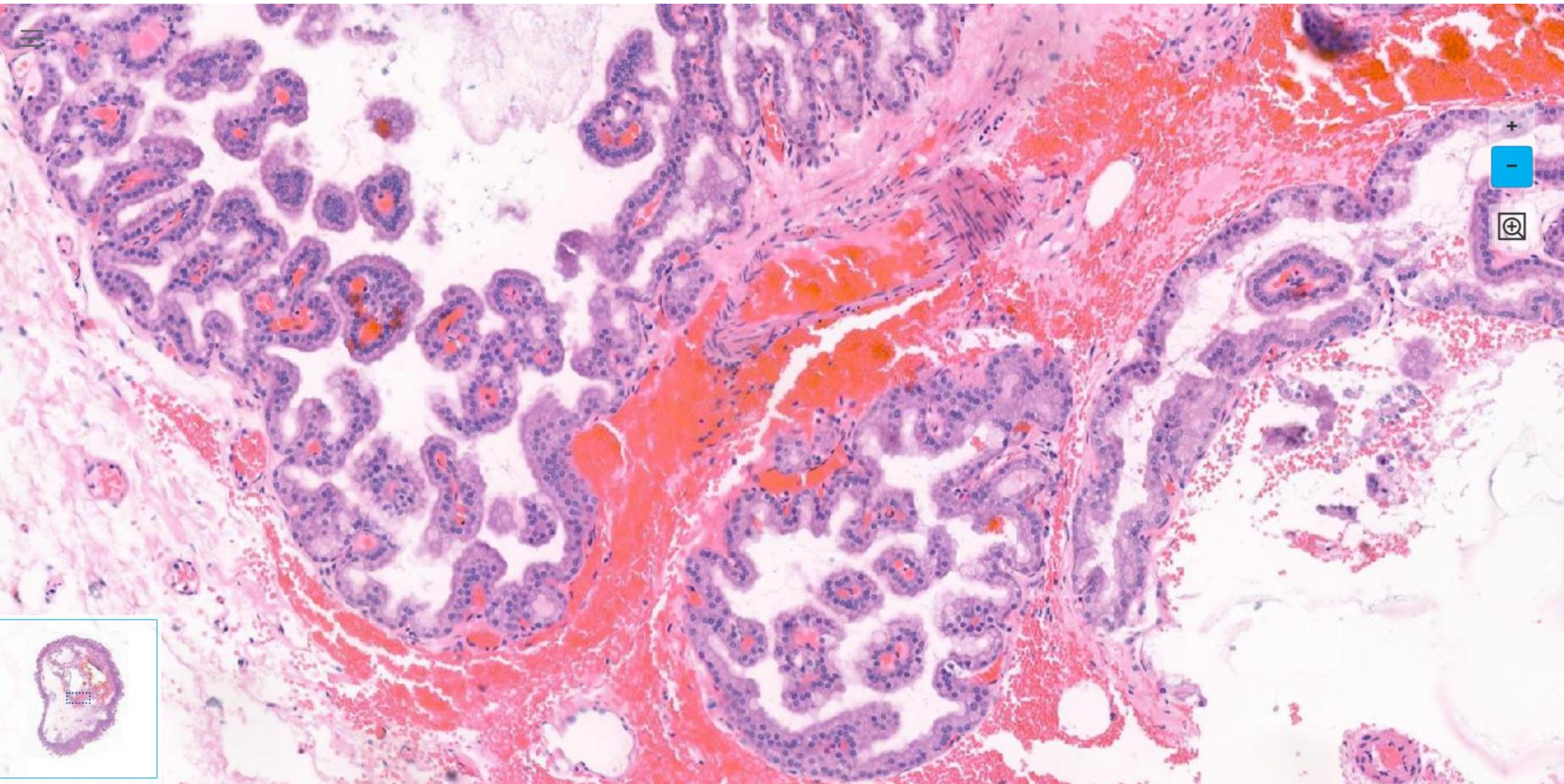


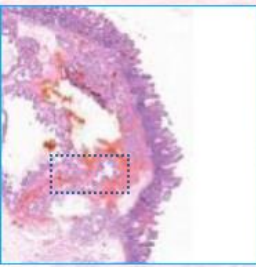
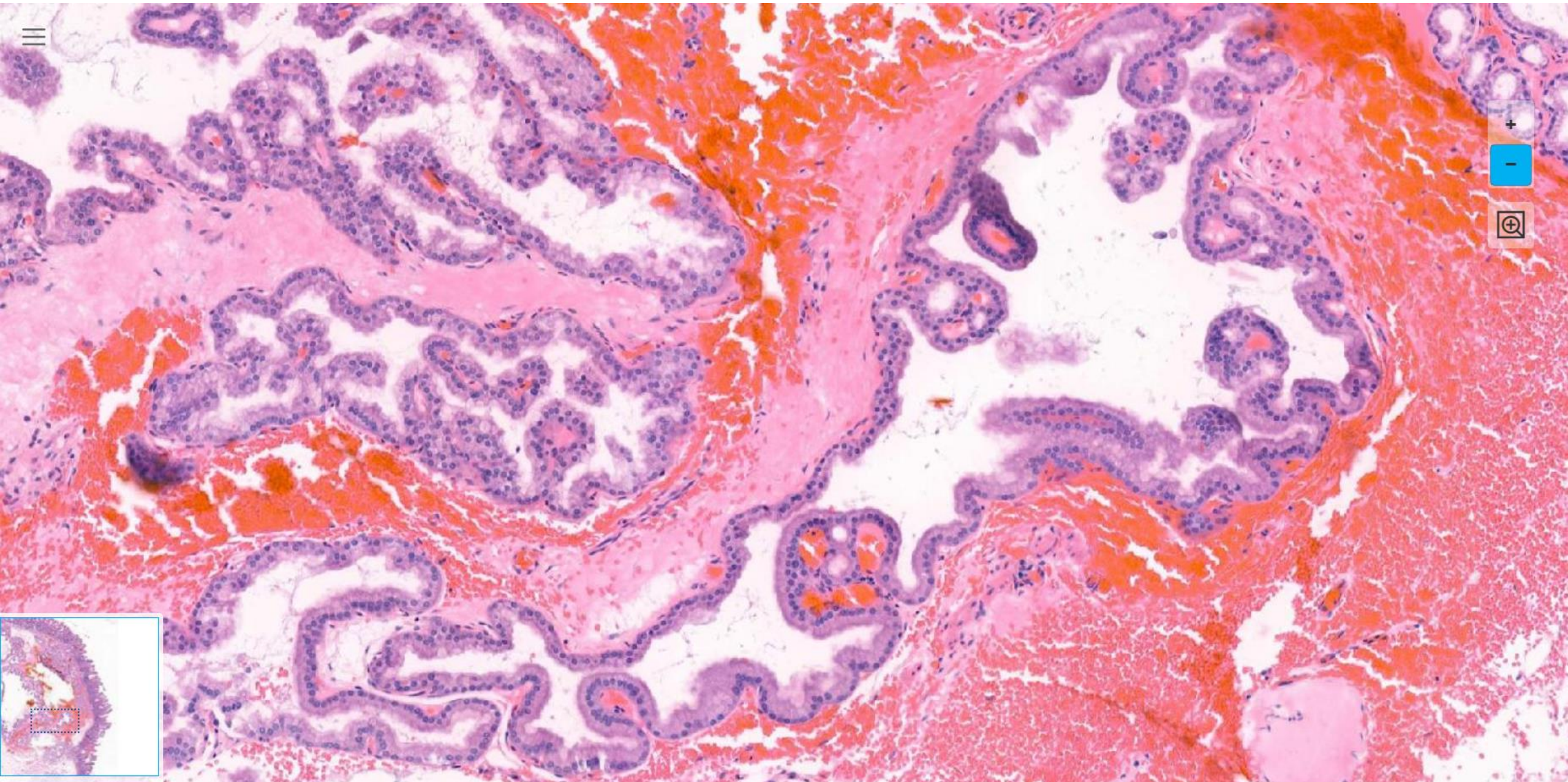
III

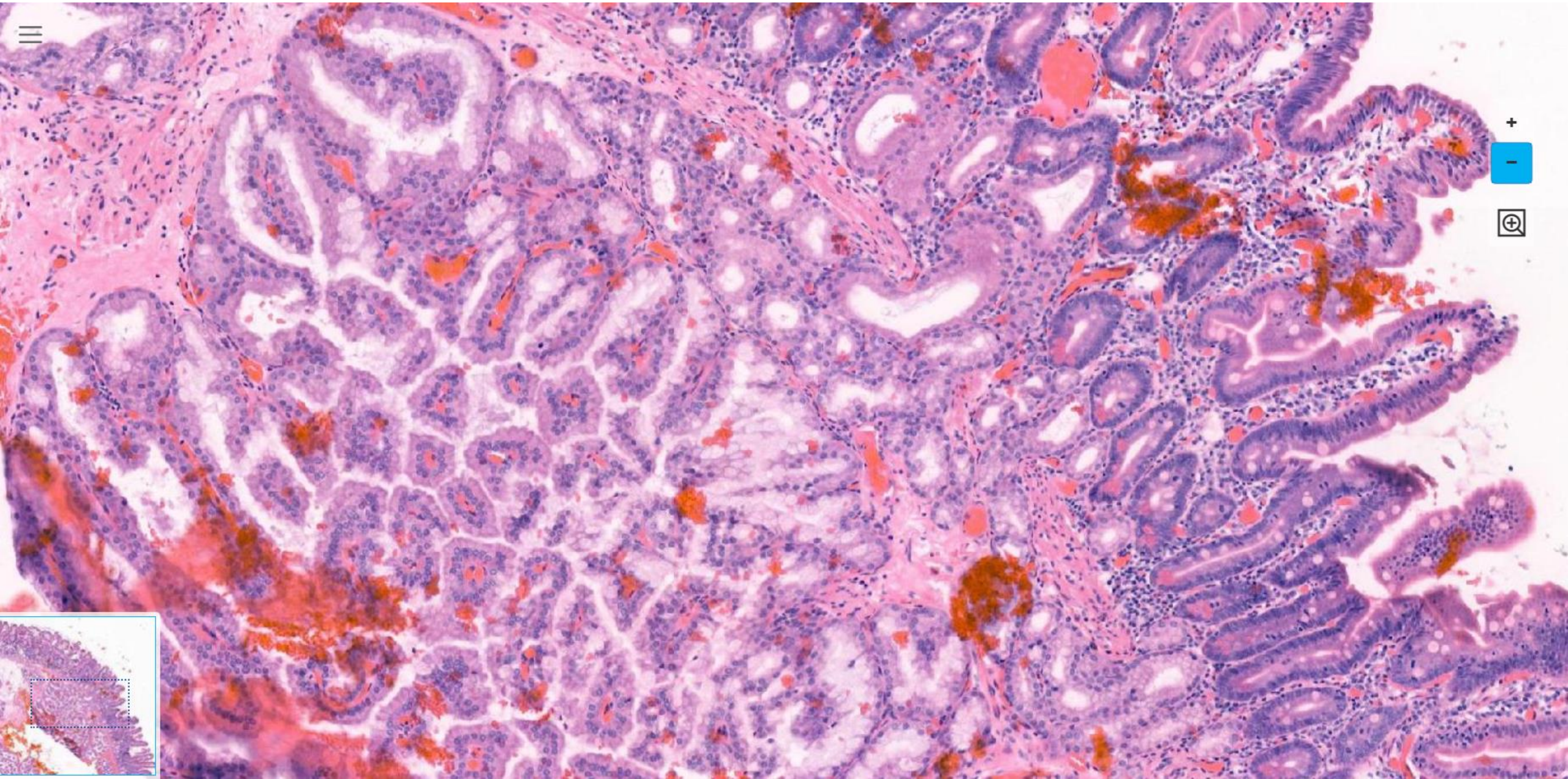










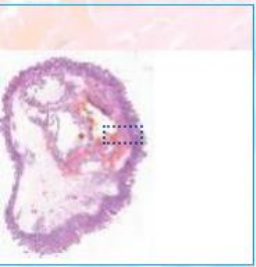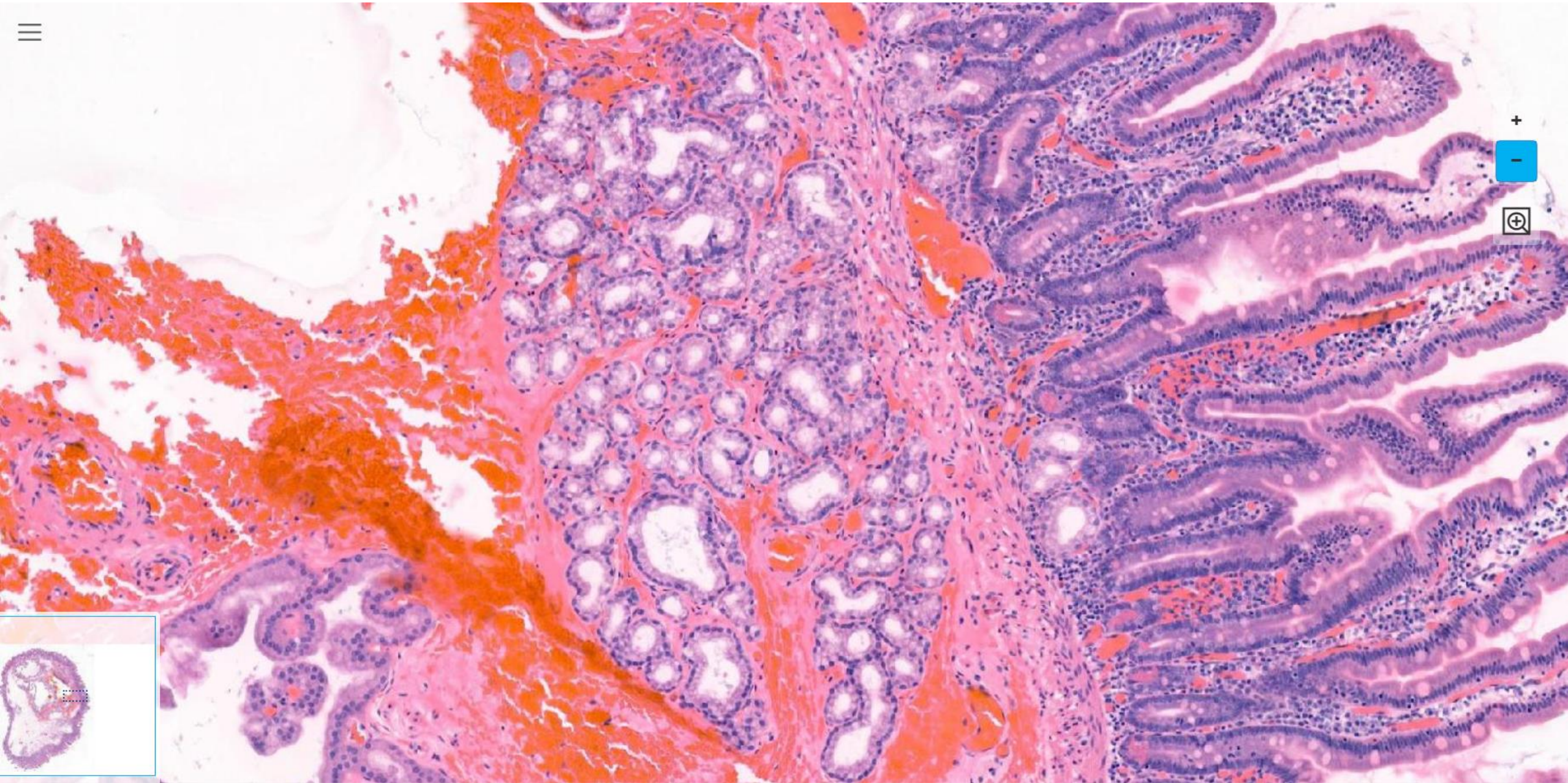


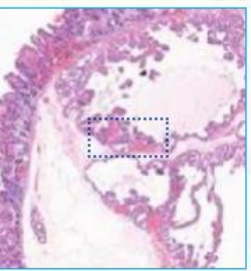
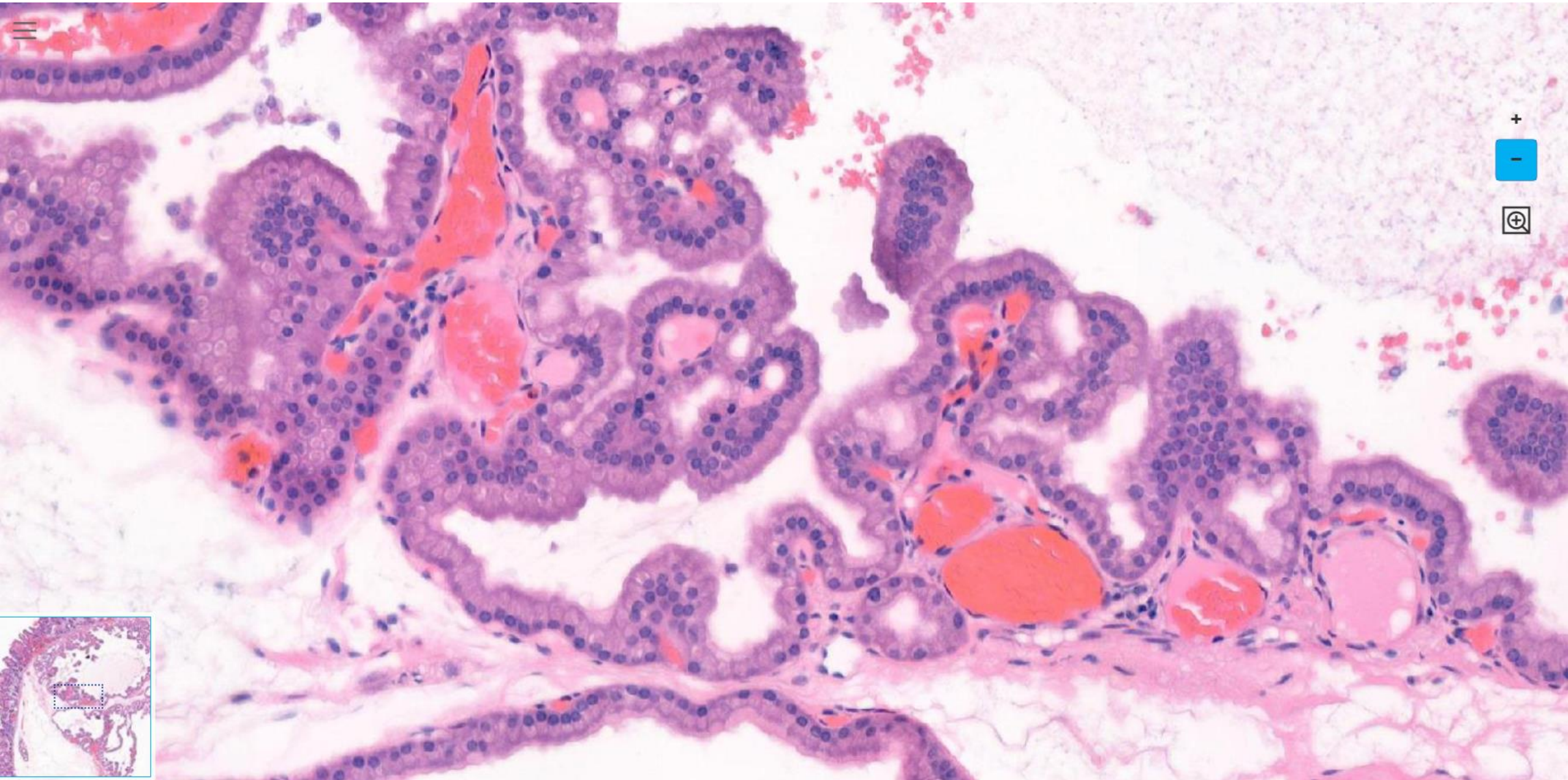
III

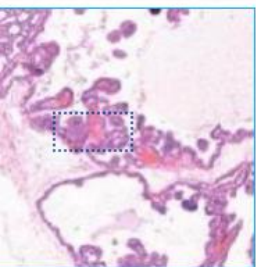
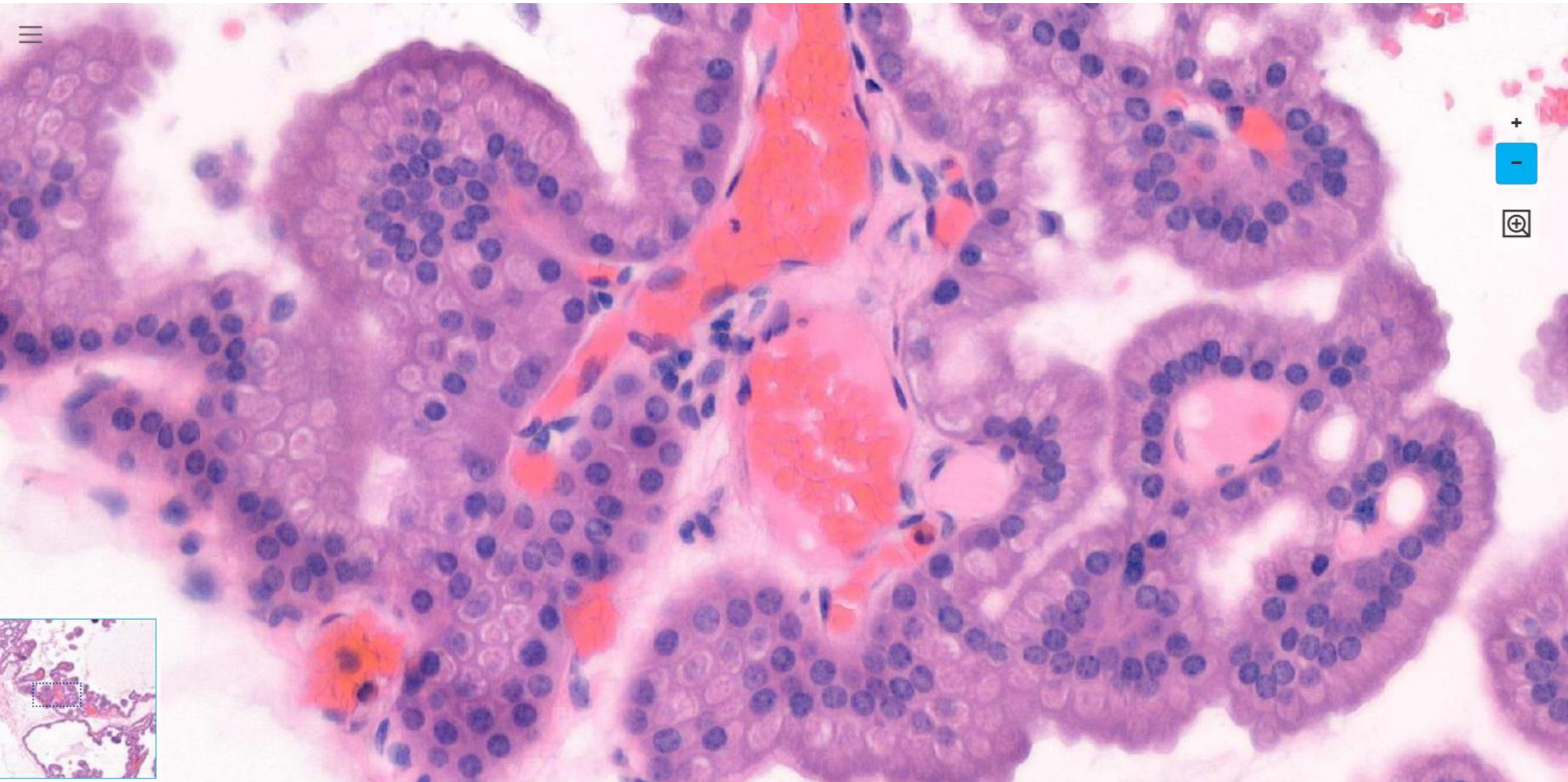
+

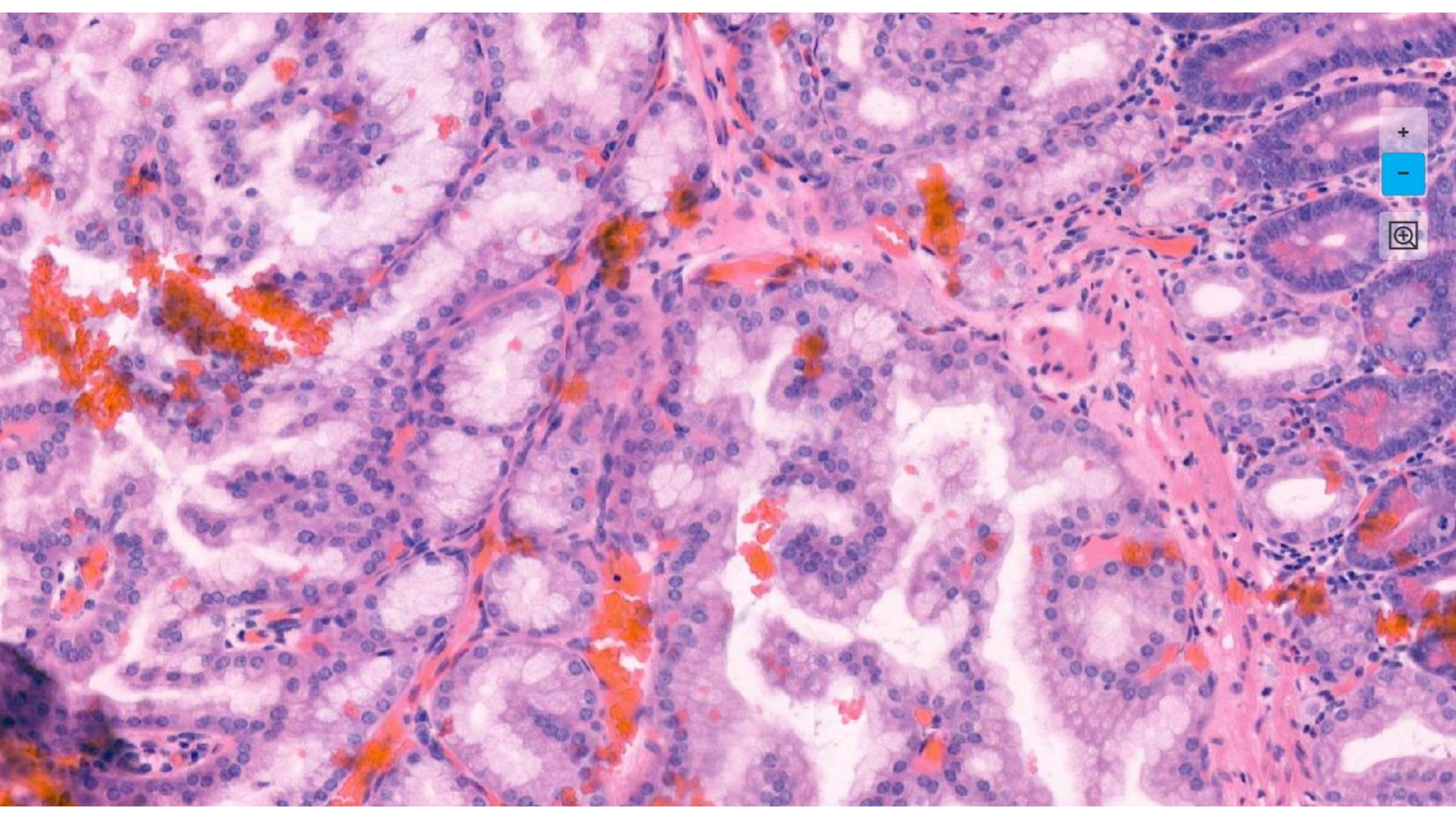
-

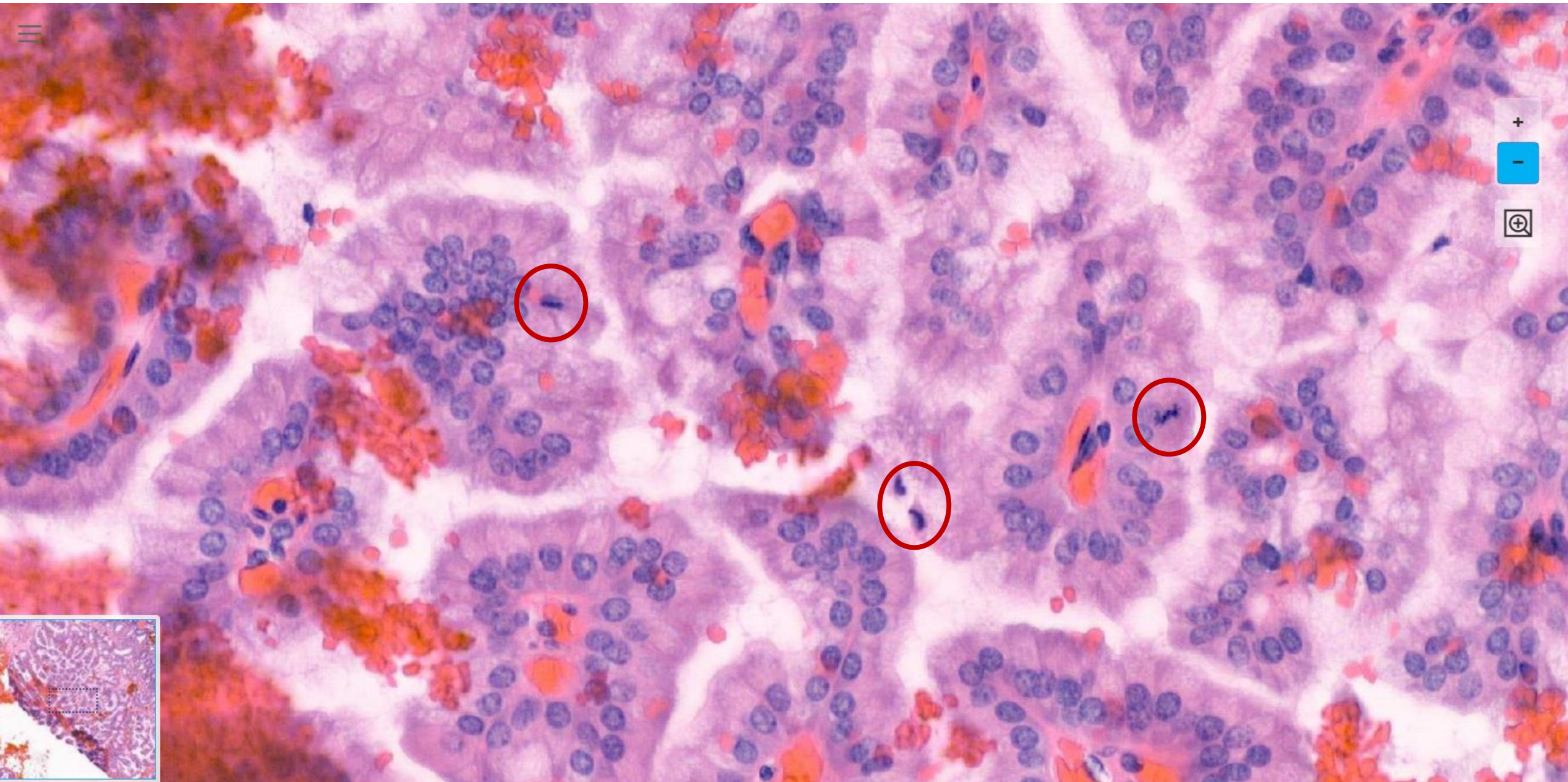
⊕





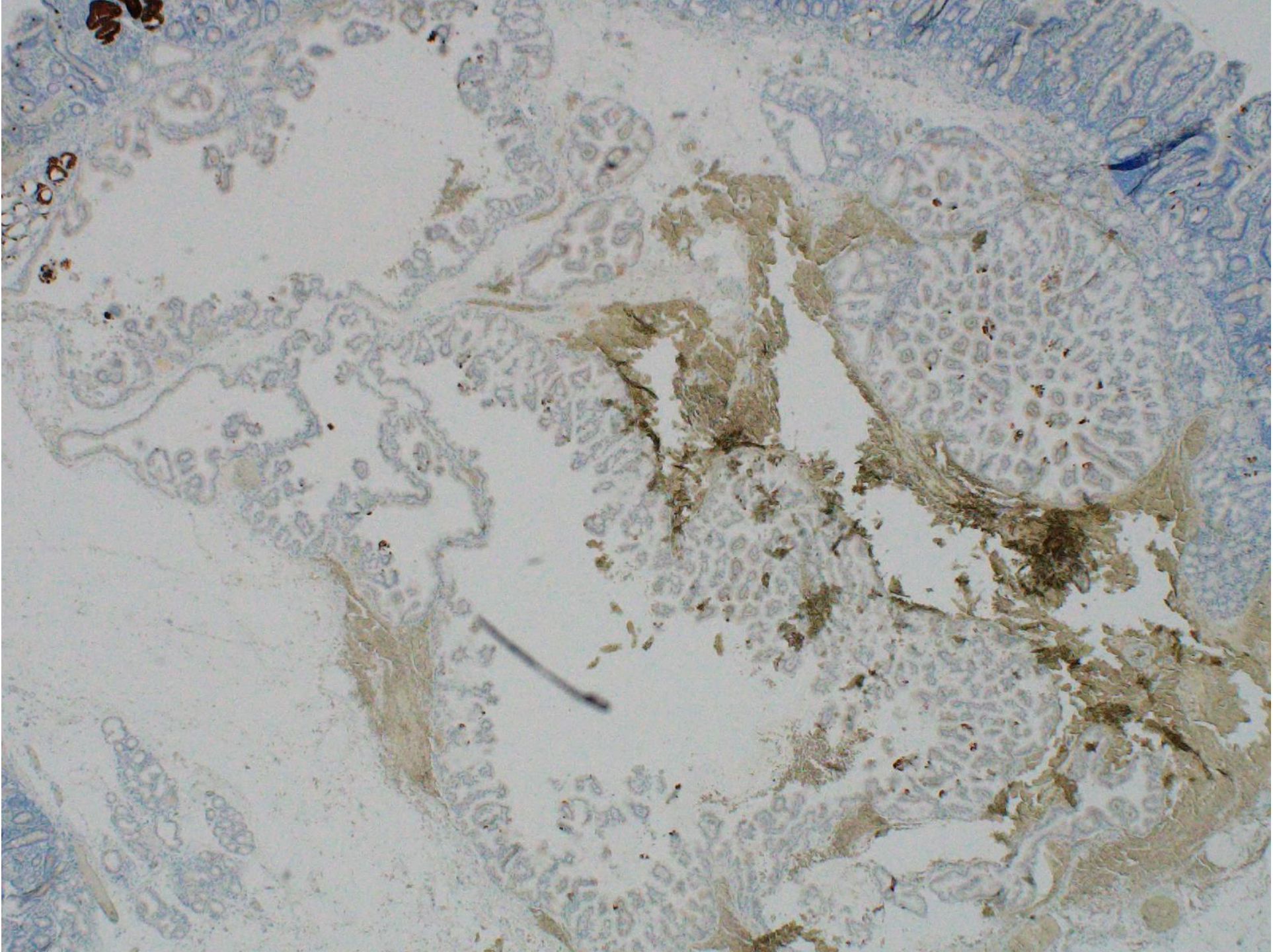




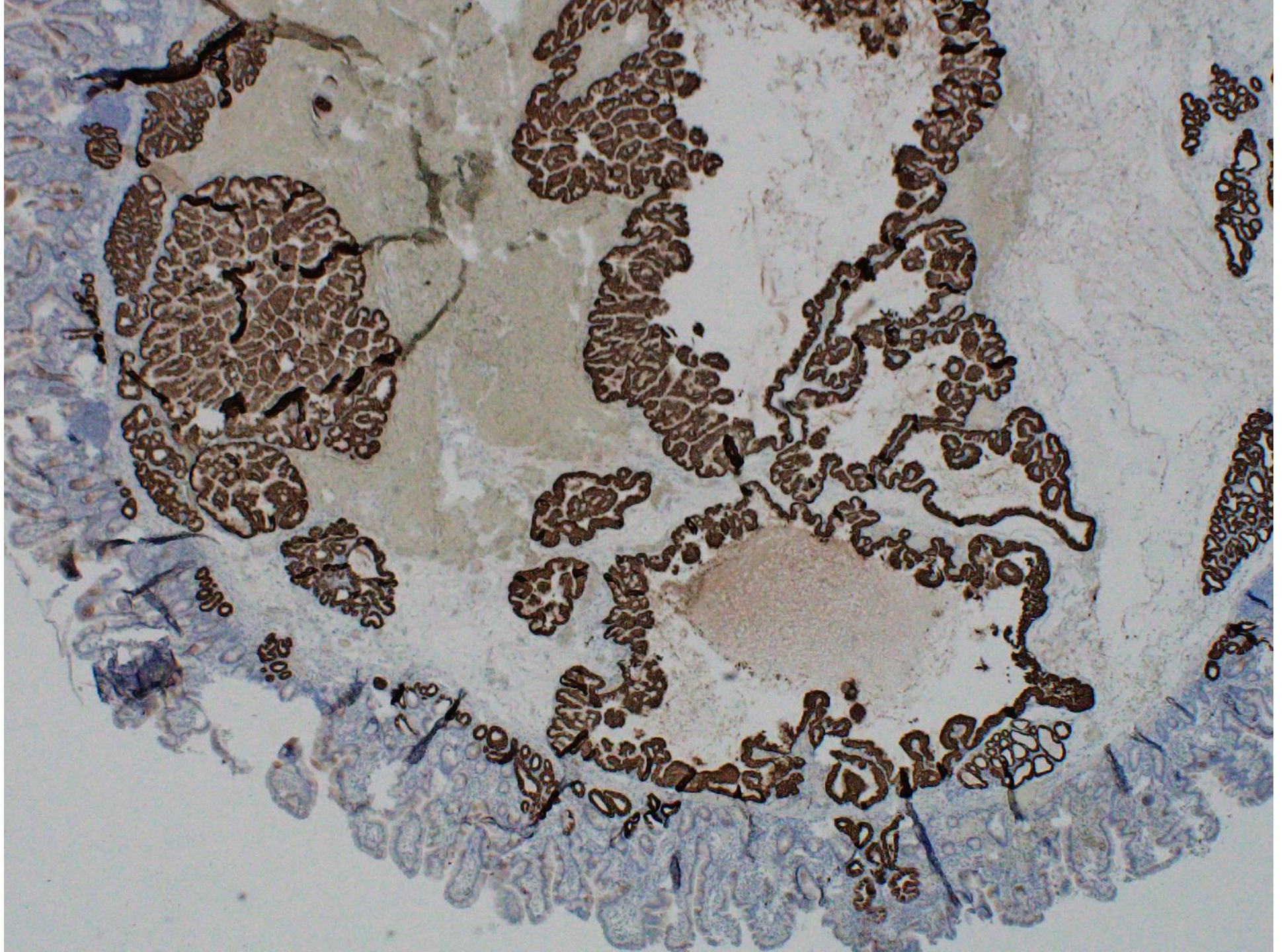



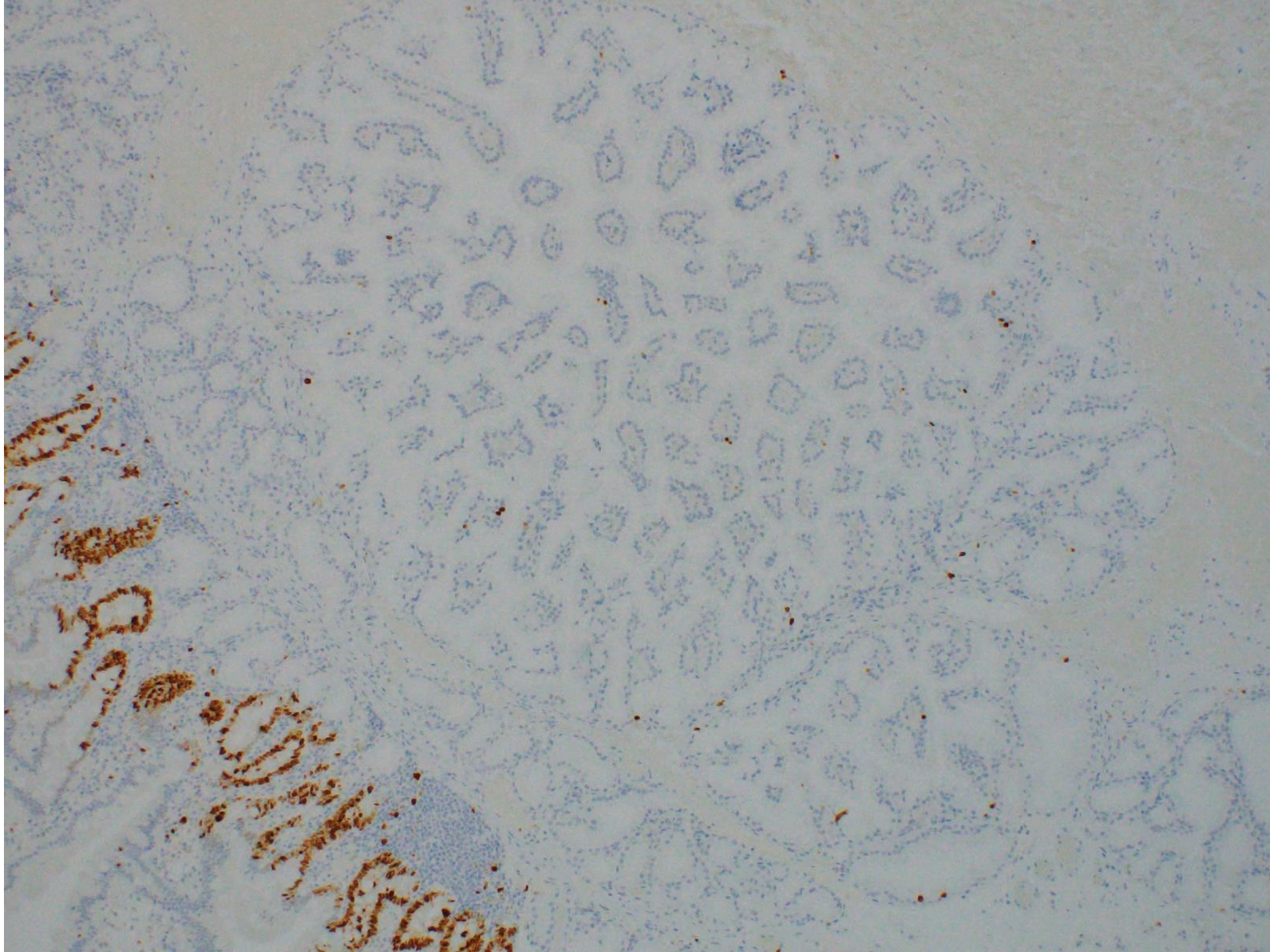
MUC5AC



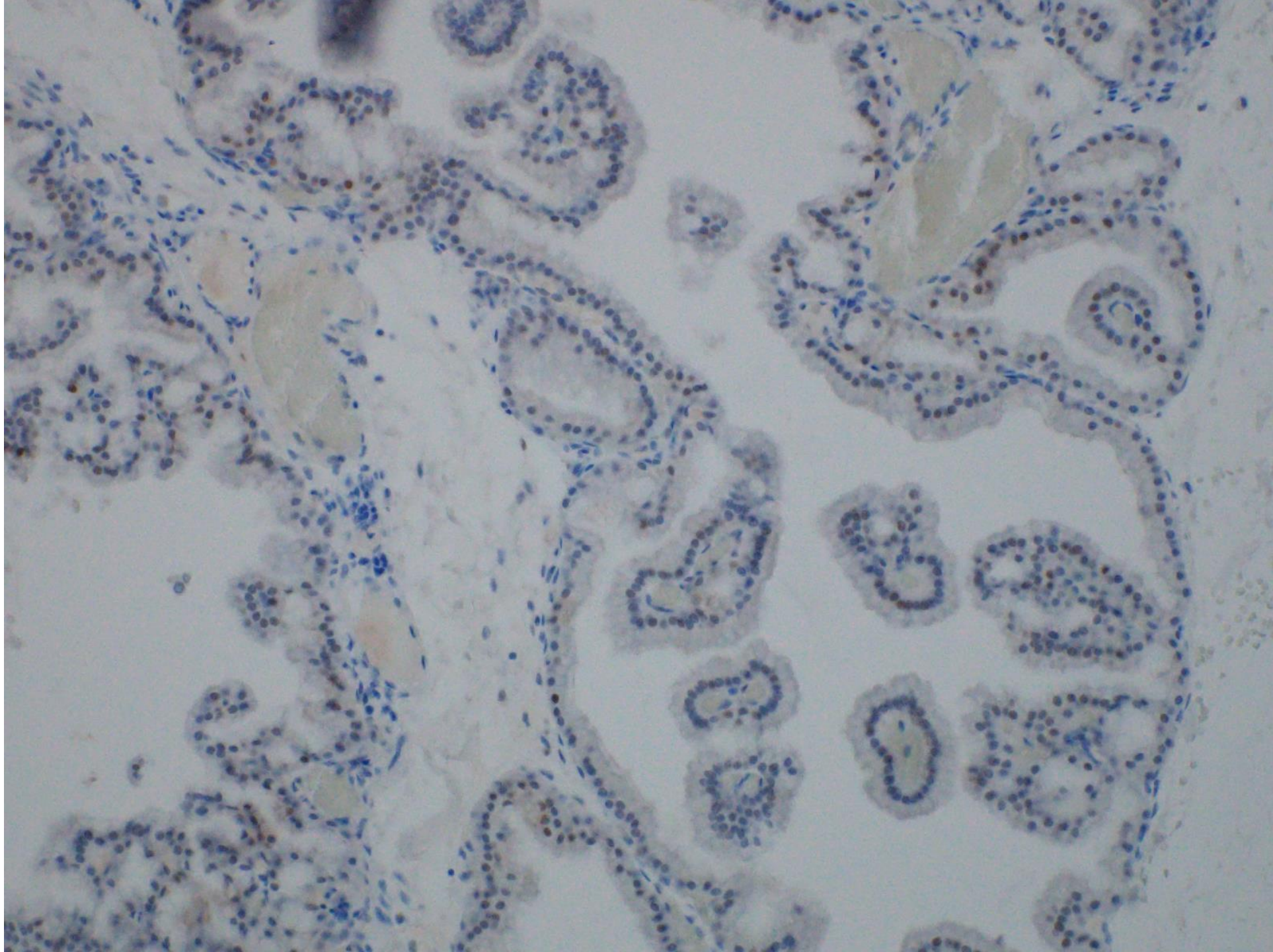
MUC6



Ki67



P53



Naša diagnóza

Cystadenóm z Brunnerových žliaz

Cystické lézie z Brunnerových žliaz

Zriedkavé submukózne benígne lézie

Priemerný vek 66 r., obe pohlavia

Prevažná časť lokalizovaná v oblasti D1-D2 duodena

Malé (3-10mm) polypoidné

Etiológia neznáma - pravdepodobne ide o retenčné cysty

Terapia SED alebo EMR je dostačujúca

Žiadny z doposiaľ publikovaných prípadov nemal nepriaznivý priebeh

Inkonzistentná terminológia – v literatúre rôzne názvy

- Cysta z Brunnerových žliaz
- Cystický hamartóm z Brunnerových žliaz
- Cystický adenóm z Brunnerových žliaz
- Mukokéla z Brunnerových žliaz

Dnes niektorí autori preferujú, že ide skôr o hyperpláziu Brunnerových žliaz s cystickými zmenami

Hyperplázia

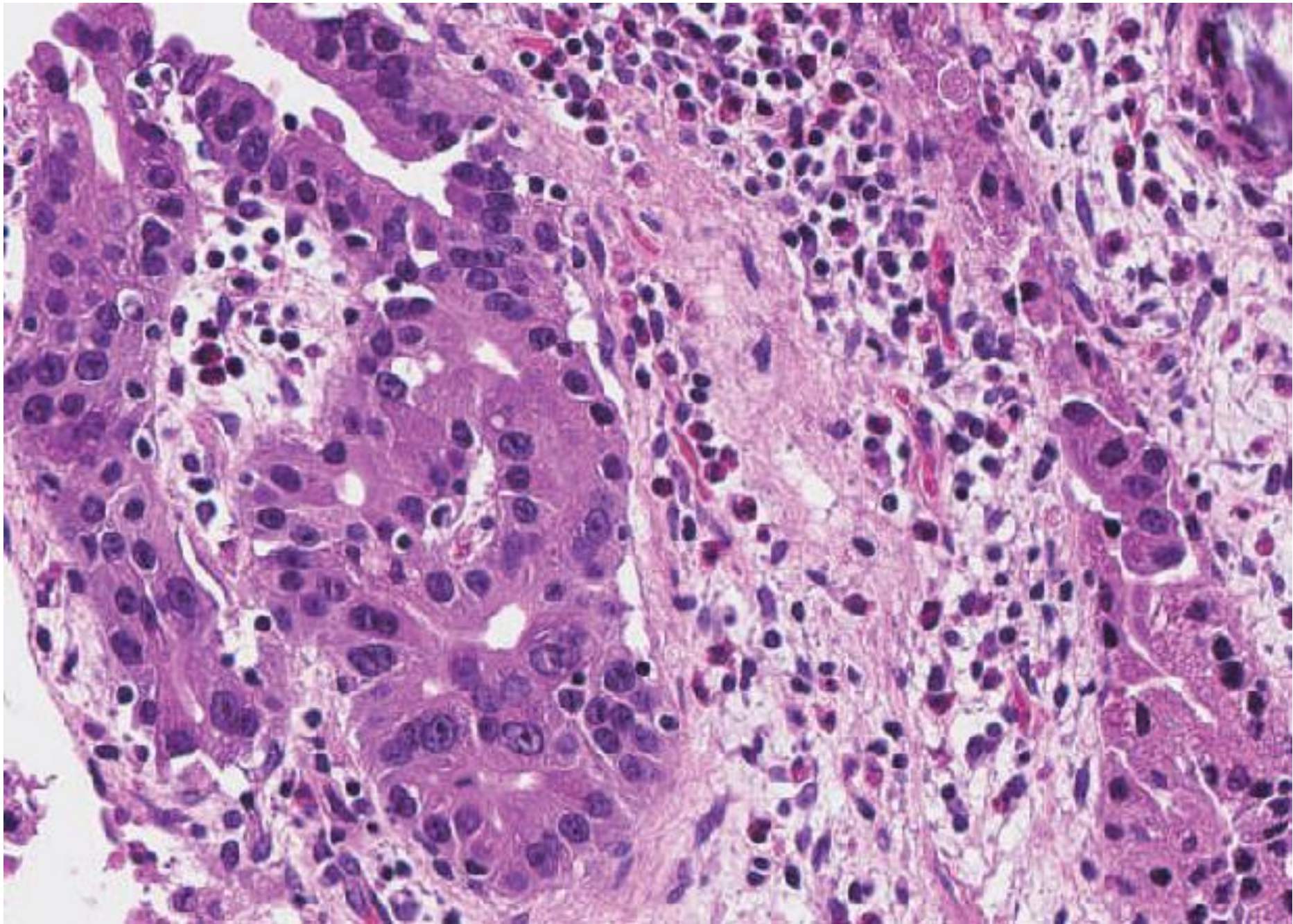
- solitárna alebo viacpočetná nodulárna lézia
zmnožených Brunnerových žliaz s fibróznymi septami

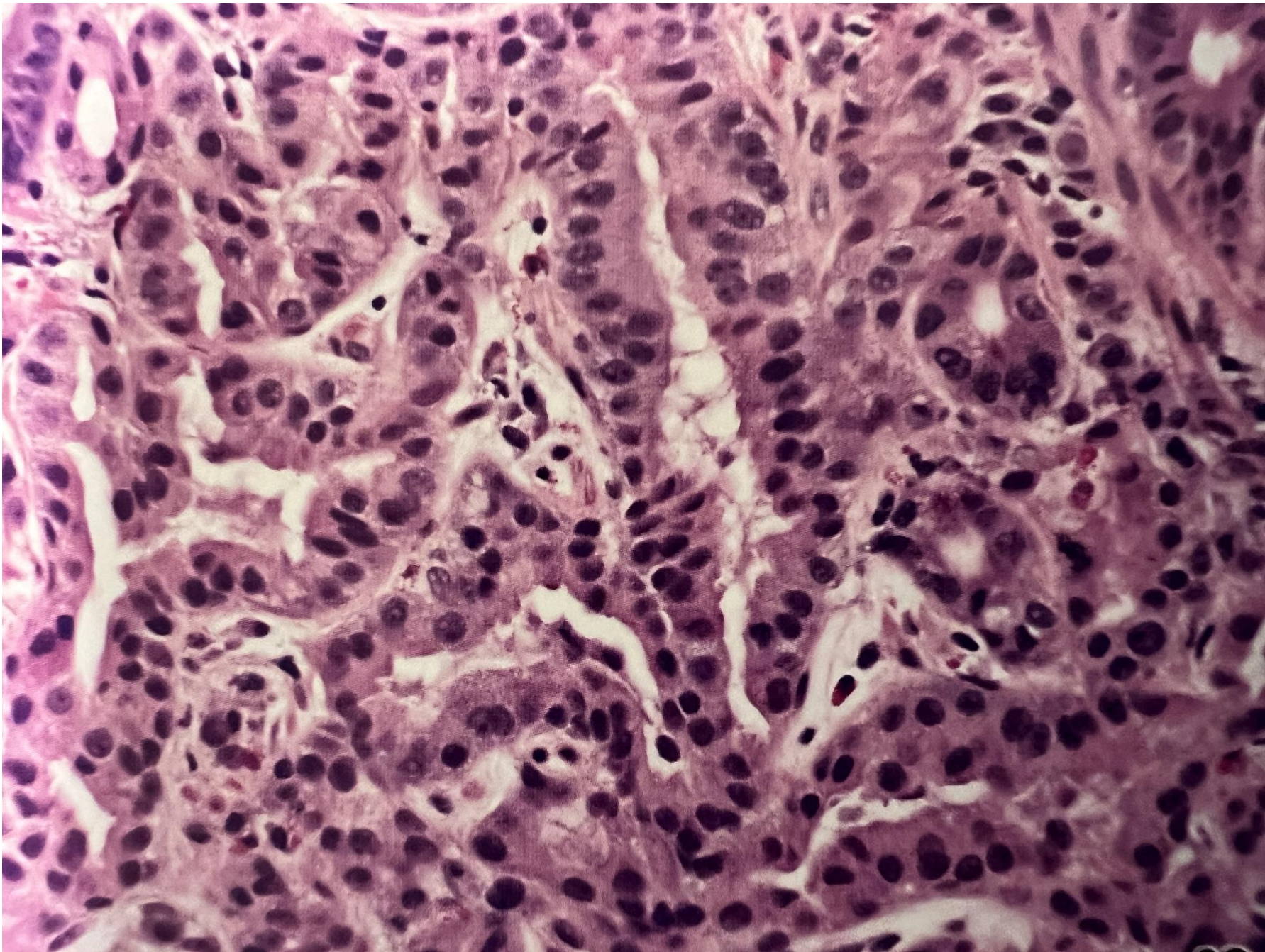
Hamartóm

- izolovaná masa tvorená viacerými zložkami - BŽ, dukty, hladká svalovina, fibrózne septa, tukové spojivo, lymfatické tkanivo.....

Adenóm a adenokarcinóm v teréne Brunnerových žliaz

- architektonické abnormality žliaz,
- bunkové atypie, prekrývanie a stratifikácia jadier, ↑ MIA, ↑ Ki67, p53 +/-
- Morfologicky, IHC a geneticky sa prekrýva s „pyloric gland“ adenómom





Diferenciálna diagnostika

Pyloric gland adenoma

- nie sú cysty, cytologické atypie „ground glass“, MUC6 + a MUC5AC +

Cystické neoplázie Ampuly a pankreatického ductu

- zvyčajne väčšie tumory s intraluminálnym mucínom,
- cytologické atypie a viacvrstvový epitel

Cystické zmeny heterotopického pankreatického tkaniva

- asociácia s proliferáciou hladkej svaloviny, MUC6-

Lymfangióm, lymfangiektázie

- plochý alebo kubický epitel, CK -

The happy face spider is endemic to Hawai'i, where it is called nananana makaki'i, which means 'face-patterned-spider'.... Zobrazit' viac

